MedikCase

Система самостоятельной подготовки к аккредитации

ТОЛЬКО ДЛЯ ЛИЧНОГО ИСПОЛЬЗОВАНИЯ

Стоматология детская

Высшее образование | DOCX · PDF | Задач: 1 | Вопросов: 12

Сформировано: 21.11.2026, 05:46 МСК

ВАЖНАЯ ИНФОРМАЦИЯ ПЕРЕД НАЧАЛОМ

1 Материалы предназначены для одного покупателя

Используйте файлы только для личной подготовки. Не передавайте их третьим лицам, не публикуйте, не размещайте в открытом доступе и не перепродавайте полностью или частично.

2 Источник материалов - ФМЗА

Вопросы и ситуационные задачи получены только из опубликованных материалов Методического центра аккредитации специалистов.

Официальный сайт fmza.ru ›

3 Ответы можно проверить самостоятельно

Используйте комплект при прохождении репетиционного экзамена и убедитесь, что выбранные ответы совпадают с результатом официальной системы.

Открыть репетиционный экзамен ›

4 Состав материалов может обновляться

ФМЗА может изменять формулировки, порядок и состав заданий. Перед подготовкой используйте актуальную версию комплекта и сверяйтесь с официальным источником.

Важно: MedikCase систематизирует материалы ФМЗА для самостоятельной подготовки, не изменяя смысл вопросов и ответов. Актуальность комплекта можно проверить в официальном репетиционном экзамене.

Сайт, обновления и поддержка

- **medikcase.ru**
- Telegram: @medikcase
- **support@medikcase.ru**

Сайт

Telegram

Ситуационная задача 0002

12 вопросов · Стоматология детская · Высшее образование

1. УСЛОВИЕ СИТУАЦИОННОЙ ЗАДАЧИ

1.1. Ситуация

Родители с ребёнком 7 лет обратились в клинику детской стоматологии.

1.2. Жалобы

на

- разрушение зуба 3.6,
- дискомфорт при приёме пищи.

1.3. Анамнез заболевания

Разрушение зуба заметили 2 недели назад, когда ребёнок начал жаловаться на дискомфорт при приёме пищи.

1.4. Анамнез жизни

- Рос и развивался соответственно возрасту.
- Перенесённые заболевания: ОРВИ.
- Аллергологический анамнез не отягощён.

1.5. Объективный статус

Внешний осмотр: конфигурация лица не изменена, открывание рта свободное, региональные лимфоузлы не увеличены, безболезненны.

Осмотр полости рта:

Зубная формула:

			С	П			С				П/С				
		1.6	5.5	5.4	5.3	5.2	5.1	6.1	6.2	6.3	6.4	6.5	2.6		
		4.6	8.5	8.4	8.3	8.2	4.1	3.1	7.2	7.3	7.4	7.5	3.6		
				П							П	П	?		

Состояние слизистой оболочки рта, десны, альвеолярных отростков и нёба: слизистая оболочка бледно-розовая, нормально увлажнена.

Прикус: сменный.

Локальный статус: зуб 3.6.



зуева 32_30.01.2019 рис 1.jpg

1. План обследования

Вопрос 1

К клиническим методам обследования, необходимым для постановки диагноза, относятся

1. витальное окрашивание
2. **перкуссия**
3. **исследование с помощью стоматологического зонда**
4. пальпация регионарных лимфатических узлов
5. определение индекса PMA

Правильные ответы:
2 - перкуссия
3 - исследование с помощью стоматологического зонда

ОБОСНОВАНИЕ

При хроническом пульпите перкуссия безболезненная.

Детская стоматология: учебник / под ред. Янушевича О. О., Кисельниковой Л. П., Топольницкого О. З. – Москва : ГЭОТАР-Медиа, 2020. – С. 240. (1)

Зондирование стенок и дна кариозной полости проводят после полноценного обезболивания, так как возникновение болевого приступа может нарушить психологический контакт с ребёнком и дальнейшие манипуляции становятся

невозможными.

Необходимо учитывать внешний вид пульпы: она может быть розовой, ярко гиперемированной, кровоточащей при зондировании.

Детская стоматология: учебник / под ред. Янушевича О. О., Кисельниковой Л. П., Топольницкого О. З. – Москва : ГЭОТАР-Медиа, 2020. – С. 242, 243. (1) (2)

3. Результаты клинических методов обследования

3.1. Перкуссия

Вертикальная перкуссия безболезненная.

3.2. Исследование с помощью стоматологического зонда

При зондировании выявлена кариозная полость на апроксимальной поверхности 3.6 зуба, зондирование резко болезненно в одной точке в проекции рога пульпы, вскрыта красная кровоточащая пульпа.

3.5. Определение индекса PMA

Исследование не имеет диагностического значения в данной клинической ситуации.

Вопрос 2

Дополнительным методом обследования, необходимым для постановки диагноза, является

1. реопародонтография
2. витальное окрашивание
3. **рентгенография**
4. количественная световая флуоресценция

Правильный ответ:
3 - рентгенография

ОБОСНОВАНИЕ

Для оценки наличия сообщения между кариозной полостью и полостью зуба, оценки степении сформированности корня и состояния периапикальных тканей.

Детская стоматология: учебник / под ред. Янушевича О. О., Кисельниковой Л. П., Топольницкого О. З. – Москва : ГЭОТАР-Медиа, 2020. – С.243. (1)

5. Результаты инструментального метода обследования

5.1. Рентгенография

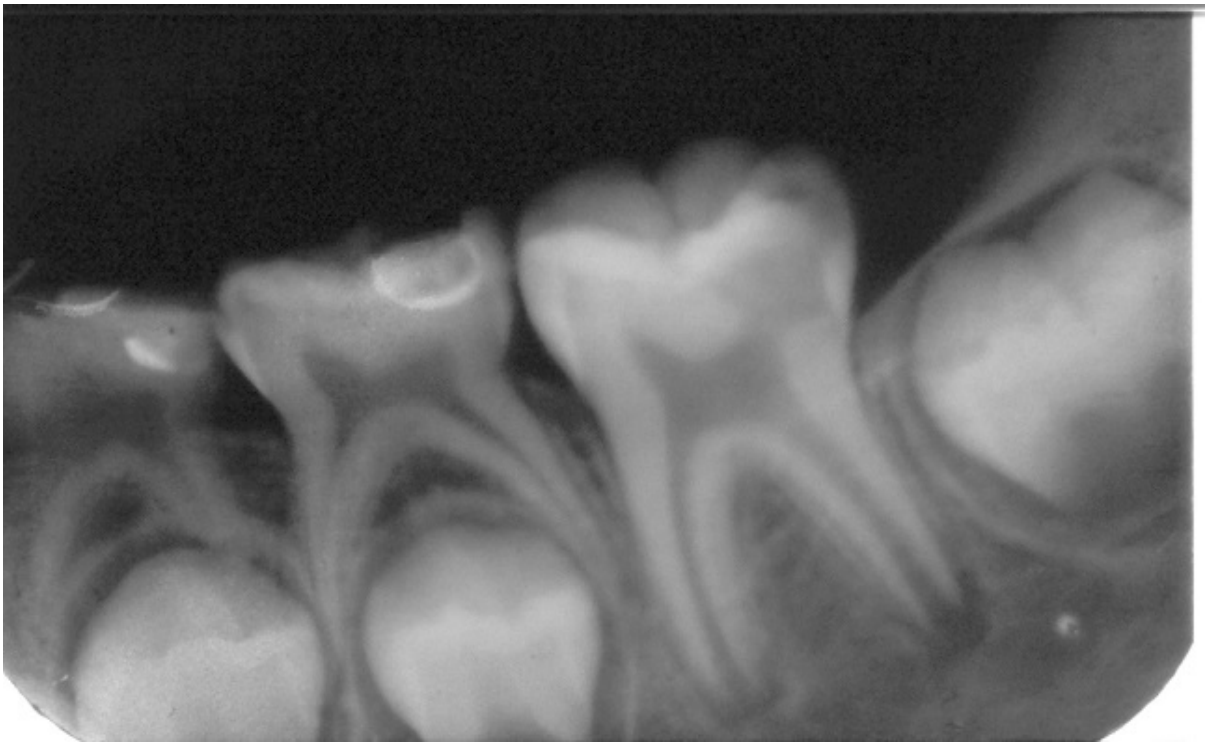

зуева 32_30.01.2019 рис 2.jpg

5.4. Количественная световая флуоресценция

Зуб флуоресцирует зелёным светом. Исследование не имеет диагностического значения в данной клинической ситуации.

2. Диагноз

Вопрос 3

Корень зуба 3.6 в 7 лет соответствует стадии _____ корня

1. сформированного
2. физиологической резорбции
3. незакрытой верхушки
4. **несформированного**

Правильный ответ:
4 - несформированного

ОБОСНОВАНИЕ

Окончание формирования корней первых постоянных моляров происходит в возрасте 9-10 лет.

Детская стоматология: учебник / под ред. Янушевича О. О., Кисельниковой Л. П., Топольницкого О. З. – Москва : ГЭОТАР-Медиа, 2020. – С.23. (1)

Вопрос 4

На рентгенограмме зуба 3.6 выявлено: _____ сообщения кариозной полости с полостью зуба, корни _____, в периапикальных тканях

1. отсутствие; с патологической резорбцией; очаги разрежения костной ткани без чётких контуров диаметром 7 мм
2. отсутствие; сформированы; патологических изменений нет
3. наличие; сформированы; очаги разрежения костной ткани без чётких контуров диаметром 5 мм и очаг разрежения костной ткани в области бифуркации корней
4. **наличие; не сформированы; патологических изменений нет**

Правильный ответ:
4 - наличие; не сформированы; патологических изменений нет

ОБОСНОВАНИЕ

Самый распространенный дополнительный метод обследования – рентгенологическая диагностика, которая чаще всего является решающей для установления диагноза.

При хронических формах пульпита нет рентгенологических изменений в периапикальных тканях.

Детская стоматология: учебник/ под ред. О.О. Янушевича, Л.П. Кисельниковой, О.З. Топольницкого. – М.: ГЭОТАР-Медиа, 2017. С.263, 265. (1) (2)

Вопрос 5

Основным диагнозом зуба 3.6 является

1. Периапикальный абсцесс без полости
2. **Пульпит**
3. Кариес дентина
4. Хронический апикальный периодонтит

Правильный ответ:
2 - Пульпит

ОБОСНОВАНИЕ

Диагноз поставлен на основании клинических данных, данных рентгенографии.

Детская стоматология: учебник / под ред. Янушевича О. О., Кисельниковой Л. П., Топольницкого О. З. – Москва : ГЭОТАР-Медиа, 2020. – С.240-243. (1)

9. Диагноз

K04.0 Пульпит

3. Лечение

Вопрос 6

Метод лечения зуба 3.6 у данного пациента заключается в

1. многоэтапном эндодонтическом лечении
2. удалении зуба
3. резекции верхушки корня
4. **витальной ампутации пульпы**

Правильный ответ:
4 - витальной ампутации пульпы

ОБОСНОВАНИЕ

Применяют в постоянных зубах с несформированными корнями при остром очаговом пульпите, фиброзной форме хронического пульпита без выраженных изменений в тканях периодонта.

Детская стоматология: учебник / под ред. Янушевича О. О., Кисельниковой Л. П., Топольницкого О. З. – Москва : ГЭОТАР-Медиа, 2020. – С.270. (1)

Вопрос 7

Метод витальной ампутации пульпы подразумевает удаление коронковой и

1. устьевой пульпы после её некротизации
2. **устьевой пульпы под анестезией**
3. корневой пульпы под анестезией
4. корневой пульпы после её некротизации

Правильный ответ:
2 - устьевой пульпы под анестезией

ОБОСНОВАНИЕ

Методика проведения:

- проводят анестезию,
- препарируют кариозную полость,
- широко раскрывают полость зуба,
- проводят пульпотомию с удалением устьевой пульпы.

Детская стоматология: учебник / под ред. Янушевича О. О., Кисельниковой Л. П., Топольницкого О. З. – Москва : ГЭОТАР-Медиа, 2020. – С.270. (1)

Вопрос 8

У детей наиболее предпочтительными к применению являются анестетики на основе

1. бензокаина
2. **артикаина с вазоконстриктором 1:200 000**
3. лидокаина
4. артикаина с вазоконстриктором 1:100 000

Правильный ответ:
2 - артикаина с вазоконстриктором 1:200 000

ОБОСНОВАНИЕ

Артикаин является одним из наиболее активных и наименее токсичных местноанестезирующих препаратов. Но, ввиду того, что он вызывает расширение сосудов, чаще применяется в сочетании с вазоконстриктором (эпинефрин) в растворе до 1:200000 и даже до 1:400000.

При проведении обычных амбулаторных стоматологических вмешательств у детей преимущественно используются местноанестезирующие растворы с концентрацией эпинефрина (адреналина) 1:200 000.

Детская стоматология: учебник / под ред. Янушевича О. О., Кисельниковой Л. П., Топольницкого О. З. – Москва : ГЭОТАР-Медиа, 2020. – С.102, 111. (1) (2)

Вопрос 9

Для покрытия корневой пульпы при витальной ампутации в постоянных зубах используют лечебные препараты, содержащие

1. формокрезол
2. **гидроокись кальция**
3. параформальдегид
4. резорцин-формалин

Правильный ответ:
2 - гидроокись кальция

ОБОСНОВАНИЕ

Покрывают корневую пульпу лечебным препаратом, содержащим гидроокись кальция или МТА.

Детская стоматология: учебник / под ред. Янушевича О. О., Кисельниковой Л. П., Топольницкого О. З. – Москва : ГЭОТАР-Медиа, 2020. – С.247. (1)

Вопрос 10

Для покрытия корневой пульпы при витальной ампутации в постоянных зубах используют лечебные препараты, содержащие

1. глютаральдегид
2. параформальдегид
3. **минеральный триоксиагрегат**
4. гипохлорит натрия

Правильный ответ:
3 - минеральный триоксиагрегат

ОБОСНОВАНИЕ

Покрывают корневую пульпу лечебным препаратом, содержащим гидроокись кальция или МТА.

Детская стоматология: учебник / под ред. Янушевича О. О., Кисельниковой Л. П., Топольницкого О. З. – Москва : ГЭОТАР-Медиа, 2020. – С.247. (1)

Вопрос 11

В качестве изолирующей прокладки при лечении постоянных зубов методом витальной ампутации используют

1. композитный материал
2. резорцин-формалиновую пасту
3. амальгаму
4. **стеклоиономерный цемент**

Правильный ответ:
4 - стеклоиономерный цемент

ОБОСНОВАНИЕ

Накладывают изолирующую прокладку или временную пломбу при отсроченном пломбировании (СИЦ).

Детская стоматология: учебник / под ред. Янушевича О. О., Кисельниковой Л. П., Топольницкого О. З. – Москва : ГЭОТАР-Медиа, 2020. – С.271. (1)

4. Вариатив

Вопрос 12

Признаком успешного лечения зуба 3.6 у данного пациента является

1. прекращение формирования корня зуба и окружающих тканей периодонта
2. снижение электрочувствительности пульпы до значений выше 100 мкА
3. образование очага внутриканальной резорбции
4. **образование дентинного мостика над раневой поверхностью пульпы**

Правильный ответ:
4 - образование дентинного мостика над раневой поверхностью пульпы

ОБОСНОВАНИЕ

Основными критериями успешного лечения являются: высока чувствительность пульпы – 2-6 мкА, образование дентинного мостика над раневой поверхностью пульпы, продолжение формирования корня и окружающих тканей периодонта.

Детская стоматология: учебник / под ред. Янушевича О. О., Кисельниковой Л. П., Топольницкого О. З. – Москва : ГЭОТАР-Медиа, 2020. – С.272. (1)

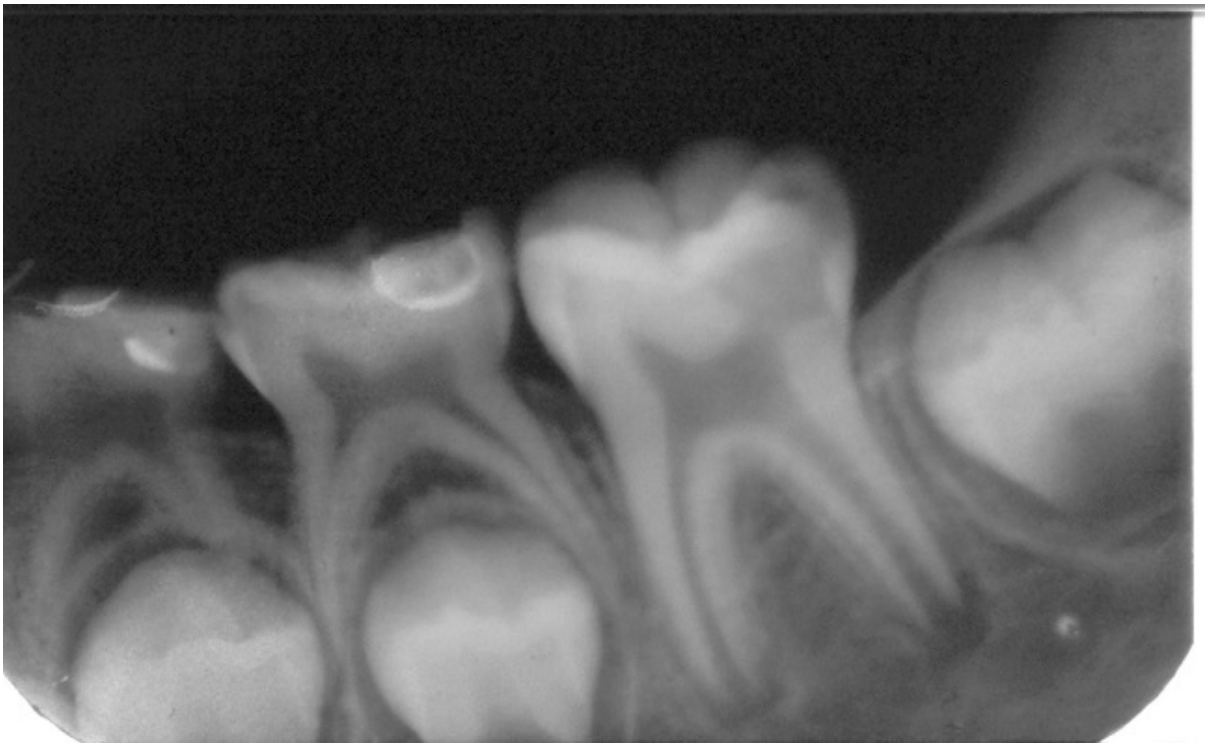

зуева 32_30.01.2019 рис 3.jpg